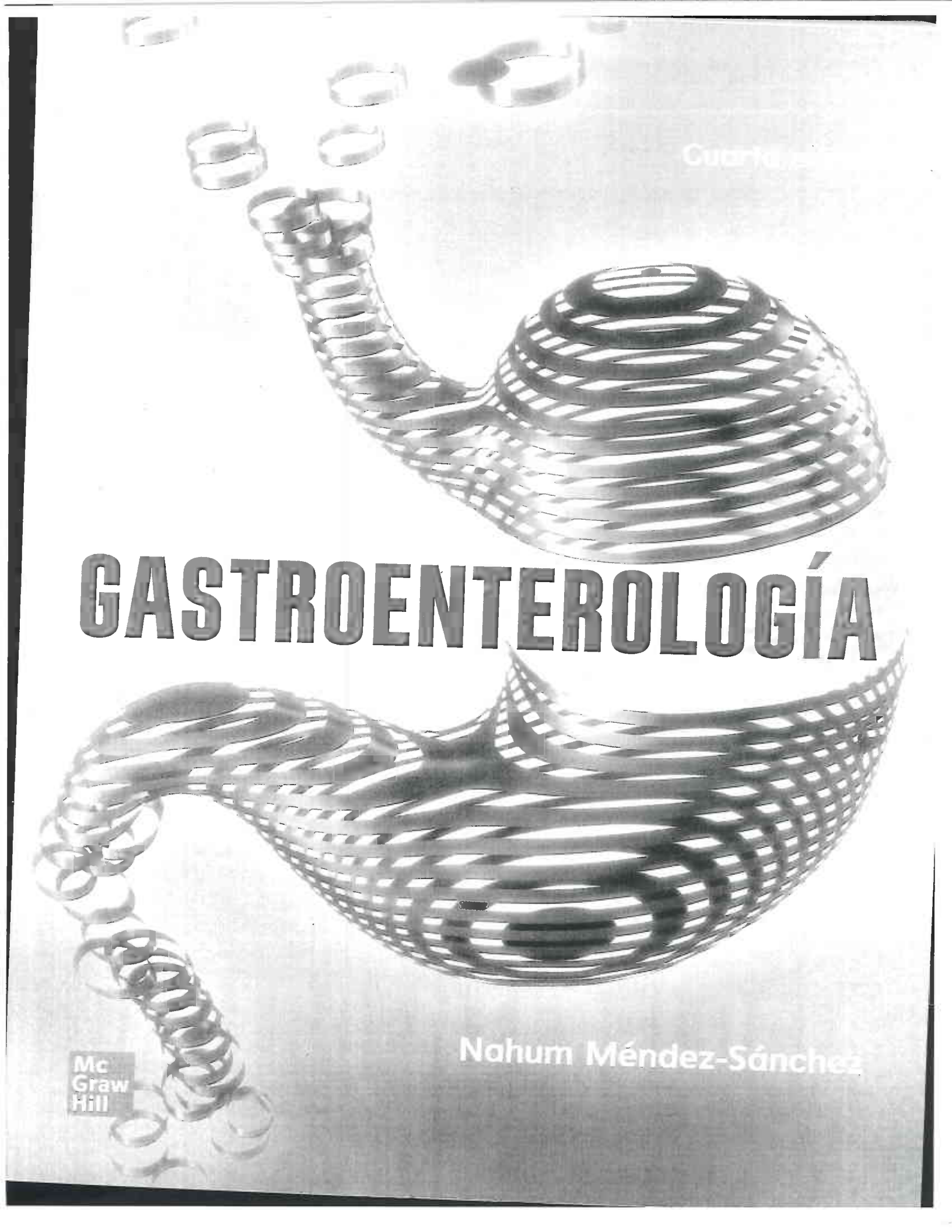


Cuarta edición

# GASTROENTEROLOGÍA

Nahum Méndez-Sánchez

Mc  
Graw  
Hill



Vice Presidente, McGraw-Hill Global Professional: James Shanahan  
Editor Asociado: Michael Weitz  
Gerente de Portafolio Salud: Víctor López Suero  
Editora de Desarrollo: Jahel Merediz  
Director de Producción Global Professional: Jeffrey J. Herzich  
Supervisión de Producción: José Palacios  
Servicios Editoriales: Eduardo Ponce de León, Webreria, S.A.S. de C.V  
Diseño de Cubierta: Ricardo Quezada, Factor 02

NOTA

La medicina es una ciencia en constante desarrollo. Conforme surjan nuevos conocimientos, se requerirán cambios en la terapéutica. El(los) autor(es) y los editores se han esforzado para que los cuadros de dosificación medicamentosa sean precisos y acordes con lo establecido en la fecha de publicación. Sin embargo, ante los posibles errores humanos y cambios en la medicina, ni los editores ni cualquier otra persona que haya participado en la preparación de la obra garantizan que la información contenida en ella sea precisa o completa, así como tampoco son responsables de errores u omisiones, ni de los resultados que con dicha información se obtengan. Convendría recurrir a otras fuentes de datos, por ejemplo, y de manera particular, habrá que consultar la hoja informativa que se adjunta con cada medicamento para tener certeza de que la información de esta obra es precisa y no se han introducido cambios en las dosis recomendadas o en las contraindicaciones para su administración. Esto es de particular importancia con respecto a fármacos nuevos o de uso no frecuente. También deberá consultarse a los laboratorios para recabar información sobre los valores normales.

## GASTROENTEROLOGÍA

Cuarta Edición

*Todos los derechos reservados. Esta publicación no puede ser reproducida, ni parcial, ni totalmente, ni registrada en/o transmitida por un sistema de recuperación de información, en ninguna forma ni formato, por ningún medio, sea mecánico, fotocopiado, electrónico, magnético, electroóptico, o cualquier otro, sin el permiso previo y por escrito de la editorial.*



DERECHOS RESERVADOS © 2022, 2019, 2018, respecto a la cuarta edición por McGRAW-HILL INTERAMERICANA EDITORES, S.A. de C.V.

Edificio Punta Santa Fe  
Prolongación Paseo de la Reforma 1015 Torre A  
Piso 16, Colonia Desarrollo Santa Fe,  
Delegación Álvaro Obregón  
C.P. 01376, Ciudad de México

Miembro de la Cámara Nacional de la Industria Editorial Mexicana, Reg. Núm. 736

ISBN: 978-607-15-1794-4

ISBN: 978-1-4562-6958-6 tercera edición, primera reimpresión 2019

ISBN: 978-1-4562-6024-8 tercera edición

1 2 3 4 5 6 7 8 9 0 IMP 27 26 25 24 23 22

Impreso en México

Printed in Mexico

Impreso por Impregráfica Digital, S.A de C.V.

Printed by Impregrafica Digital, S.A. de C.V.



## Colaboradores

**Nancy Edith Aguilar Olivos**

*Médico especialista adscrito a la Unidad de Endoscopia. Clínica de Gastroenterología.  
Hospital Médica Sur. Ciudad de México. México*

**Vincenzo Aiello Crosifoglio**

*Subdirección de Cirugía.  
Instituto Nacional de Cancerología. Ciudad de México. México*

**Jorge Aquino-Matus**

*Clínica de Gastroenterología.  
Hospital Médica Sur. Ciudad de México. México*

**Paloma Almeda Valdés**

*Departamento de Endocrinología y Metabolismo. Unidad de Investigación de Enfermedades Metabólicas.  
INCMNSZ. Ciudad de México. México*

**Alejandra Altamirano Barrera**

*Médico especialista. Clínica de Gastroenterología.  
Hospital Médica Sur. Ciudad de México. México*

**Luis Felipe Alva López**

*Jefe del Departamento de Radiología e Imagen Molecular.  
Fundación Clínica Médica Sur. Ciudad de México. México*

**Cosme Alvarado Esquivel**

*Facultad de Medicina.  
Universidad Juárez del Estado de Durango. Dgo. México*

**Rodrigo Areán Sanz**

*Facultad de Medicina.  
UNAM. Ciudad de México. México*

**Alfonsina Ávila Romay**

*Médico especialista. Clínica Derma Integral.  
Hospital Médica Sur. Ciudad de México. México*

**Brenda Viridiana Balderas Garcés**

*Clínica de Gastroenterología.  
Fundación Clínica Médica Sur. Ciudad de México. México*

**Héctor Alfredo Baptista González**

*Coordinación de Hematología Perinatal. Instituto Nacional de Perinatología. Medicina Transfusional y Banco de Sangre.  
Hospital Médica Sur. Ciudad de México. México*

**Beatriz Barranco Fragoso**

*Departamento de Gastroenterología.  
Centro Médico Nacional "20 de Noviembre". Ciudad de México. México*

**Carlos A. Barrera Ochoa**

*Clínica de Enfermedad Inflamatoria Intestinal (EII). Departamento de Gastroenterología.  
INCMNSZ. Ciudad de México. México*

**Rafael Barreto Zúñiga**

*Médico especialista, Departamento de Endoscopia.  
INCMNSZ. Ciudad de México. México*

**Richard S. Blumberg**

*Professor of Medicine. Harvard Medical School. Chief of Gastroenterology at Division Brigham and Women's Hospital, Harvard Medical School. Boston, MA. USA*

**Omar David Borjas Almaguer**

*Departamento de Endoscopia Gastrointestinal.  
INCMNSZ. Ciudad de México. México*

**Francisco Javier Bosques Padilla**

*Departamento de Medicina Interna y Gastroenterología.  
Hospital Universitario "Dr. José E. González". Monterrey, N.L. México*

**Griselda X. Brito Córdova**

*Departamento de Endocrinología y Metabolismo.  
INCMNSZ. Ciudad de México. México*

**Diana Carina Brizuela Alcántara**

*Médico especialista en Gastroenterología adscrito a la Clínica de Enfermedades Digestivas.  
Fundación Clínica Médica Sur. Ciudad de México. México*

**Gabriela Alejandra Buerba Romero-Valdés**

*Departamento de Cirugía.  
INCMNSZ. Ciudad de México. México*

**Guillermo Cabrera Álvarez**

*Clínica de Hígado y Gastroenterología Integral.  
Cuernavaca, Mor. México*

**Samantha Cabrera Palma**

*Facultad de Medicina.  
Universidad La Salle. Ciudad de México. México*

**Adrián Carvajal Ramos**

*Médico especialista. Director general.  
Hospital Torre Médica. Ciudad de México. México*

**Ramón Isaías Carmona Sánchez**

*Médico especialista en Medicina Interna, Gastroenterología y  
Endoscopia. Práctica privada.  
San Luis Potosí, S.L.P. México*

**Emma Laura Castro Romero**

*MPSS. Dirección de Cirugía.  
INCMNSZ. Ciudad de México. México*

**Eduardo Cerda Contreras**

*Médico especialista. Clínica de Gastroenterología.  
Hospital Médica Sur. Ciudad de México. México*

**Jacqueline Córdova-Gallardo**

*Departamento de Hepatología.  
Hospital General Dr. Manuel Gea González. Ciudad de México. México*

**Pedro Roberto Corona Cedillo**

*Médico especialista en Radiología e Imagen Molecular.  
Ciudad de México. México*

**Carlos Esteban Coronel Castillo**

*Facultad de Medicina.  
UNAM. Ciudad de México. México*

**Rubén Cortés González**

*Subdirección de Cirugía.  
INCMNSZ. Ciudad de México. México*

**Martín Alejandro Chacón Portillo**

*Médico especialista. Clínica de Páncreas.  
INCMNSZ. Ciudad de México. México*

**Carlos Chan Núñez**

*Médico especialista. Departamento de Cirugía.  
INCMNSZ. Ciudad de México. México*

**Luis Carlos Chávez García**

*Departamento de Gastroenterología.  
INCMNSZ. Ciudad de México. México*

**Norberto C. Chávez Tapia**

*Servicio de Enfermedades Digestivas y Obesidad.  
Fundación Clínica Médica Sur. Ciudad de México. México*

**Gabriela del Ángel Millán**

*Médico residente 5 de curso de alta especialidad en Cirugía General.  
INCMNSZ. Ciudad de México. México*

**Noemí del Toro Cisneros**

*Medicina Interna.  
INCMNSZ. Ciudad de México. México*

**Luis Díaz Orozco**

*Facultad de Medicina.  
UNAM. Ciudad de México. México*

**Rita Dorantes Heredia**

*Médico adscrito al Departamento de Anatomía Patológica.  
Fundación Clínica Médica Sur. Ciudad de México. México*

**Javier Escalada San Martín**

*Director de Departamento de Endocrinología y Nutrición, Clínica de  
la Universidad de Navarra, Centro de Investigación Biomédica en  
Red de la Fisiopatología de la Obesidad y Nutrición (CIBEROBN),  
Instituto de Investigación Sanitaria de Navarra (IdiSNA).  
Presidente de la Sociedad Española de Endocrinología y Nutrición  
Pamplona, España*

**María Nayví España Gómez**

*Cirugía Endocrina. Hospital Ángeles León. Profesor de pregrado.  
Universidad de Guanajuato, Campus León, Gto. México*

**Francisco Esquivel Ayanegui**

*Profesor de Gastroenterología. Facultad de Medicina "Ignacio Chávez".  
Universidad Michoacana. Morelia, Mich. México*

**Justo Alfredo Fernández Rivero**

*Médico especialista en Gastroenterología y Endoscopia Gastrointestinal.  
Hospital Médica Sur. Ciudad de México. México*

**Melanie Figueroa-Palafox**

*Departamento de Gastroenterología.  
Hospital Médica Sur. Ciudad de México. México*

**Sonia Friedman**

*Associate Professor of Medicine.  
Harvard Medical School. Associate Physician, Gastroenterology  
Division Brigham and Women's Hospital. Boston, MA. USA*

**Ernesto Gálvez Calvo**

*Departamento de Gastroenterología  
INCMNSZ. Ciudad de México. México*

**Daniel Garay**

*Servicio de Cirugía Endocrina.  
INCMNSZ. Ciudad de México. México*

**Jorge Óscar García Méndez**

*Departamento de Posgrado y Educación Médica Continua. Instituto Nacional de Cancerología, Infectología y Medicina Interna. Centro Oncológico.  
Fundación Clínica Médica Sur. Ciudad de México. México*

**Sandra Minerva García Osogobio**

*Clínica de Enfermedades Digestivas.  
Fundación Clínica Médica Sur. Ciudad de México. México*

**Manuel Antonio Gatica Figueroa**

*Universidad de San Carlos de Guatemala. Hospital General de Enfermedades.  
Instituto Guatemalteco de Seguridad Social. Guatemala*

**Cristina Gómez Gutiérrez**

*Departamento de Gastroenterología y Obesidad.  
Fundación Clínica Médica Sur. Ciudad de México. México*

**Alejandro González García**

*Médico adscrito al Departamento de Radiología e Imagen Molecular.  
Fundación Clínica Médica Sur. Ciudad de México. México*

**María Saraí González-Huezo**

*Servicio de Gastroenterología y Endoscopia Gastrointestinal.  
Centro Médico ISSEMyM. Metepec. Edo. Mex.*

**José Alberto González Regueiro**

*Departamento de Gastroenterología. Servicio de Trasplante Hepático.  
INCMNSZ. Ciudad de México. México*

**Ylse Gutiérrez Grobe**

*Clínica de Enfermedades Digestivas y Obesidad.  
Fundación Clínica Médica Sur. Ciudad de México. México*

**Jorge Hernández Calleros**

*Médico especialista. Clínica de Páncreas.  
INCMNSZ. Ciudad de México. México*

**Miguel F. Herrera**

*Cirugía endocrina y laparoscopia avanzada. Profesor del Curso de Alta Especialidad en Cirugía Endocrina.  
INCMNSZ. Ciudad de México. México*

**Fátima Higuera de la Tijera**

*Jefe del Servicio de Gastroenterología y Hepatología. Hospital General de México "Dr. Eduardo Liceaga". Profesor Titular del Posgrado en Gastroenterología. Profesor Adjunto del CPAEM en*

*Hepatología. Facultad de Medicina, UNAM. Investigadora SNI Nivel I.  
CONACYT. Ciudad de México. México*

**Jose Jessurun**

*Professor of Pathology and Laboratory Medicine. Department of Pathology. Weill Cornell Medical College.  
New York Presbyterian Hospital. New York, NY. USA.*

**Deyanira Kúsulas Delint**

*Departamento de Gastroenterología. Servicio de Trasplante Hepático.  
INCMNSZ. Ciudad de México. México*

**Eucario León Rodríguez**

*Jefe del Servicio de Oncología Médica. Director del Programa de Trasplante de Células Progenitoras Hematopoyéticas. INCMNSZ. Profesor Titular del Curso de Posgrado de Oncología Médica, UNAM. Académico Numerario de la Academia Nacional de Medicina Miembro del Sistema Nacional de Investigadores.  
Ciudad de México. México*

**Alberto Mitsuo León Takahashi**

*Subdirección de Cirugía.  
Instituto Nacional de Cancerología. Ciudad de México. México*

**Jorge Emilio Lira Vera**

*Gastroenterólogo egresado del Hospital Español. Alta Especialidad en Hepatología y Trasplante Hepático.  
Hospital General de México "Dr. Eduardo Liceaga". Ciudad de México. México*

**Javier Lizardi Cervera**

*Clínica de Gastroenterología. Hospital Médica Sur. Profesor Titular de Gastroenterología. Facultad de Medicina.  
UNAM. Ciudad de México. México*

**Daniel Lizardi Montañó**

*Facultad de Medicina.  
Universidad Anáhuac. Ciudad de México. México*

**Javier Lizardi Montañó**

*Facultad de Medicina.  
Universidad Anáhuac. Ciudad de México. México*

**Mariana Lourdes López Ávila**

*Escuela de Medicina.  
ITESM. Campus Ciudad de México. México*

**Lizbeth López Carrillo**

*Investigadora de Ciencias Médicas. Centro de Investigación en Salud Poblacional.  
Instituto Nacional de Salud Pública. Cuernavaca, Mor. México*

José Daniel Marroquín Reyes

*Gastroenterología, Endoscopia y ultrasonido endoscópico*  
INCMNSZ. Ciudad de México. México

Eric López Méndez

*Departamento de Gastroenterología.*  
INCMNSZ. Ciudad de México. México

Edgar Omar Martos Armendáriz

*MPSS. Dirección de Cirugía.*  
INCMNSZ. Ciudad de México. México

Heriberto Medina Franco

*Dirección de Cirugía. Sección Cirugía Oncológica. INCMNSZ.*  
*Miembro del Sistema Nacional de Investigadores.*  
Ciudad de México. México

Edgar Alejandro Medrano

*Departamento de Cirugía Experimental.*  
INCMNSZ. Ciudad de México. México

Nahum Méndez Sánchez

*Médico especialista en Gastroenterología y Hepatología. SNI Nivel*  
*III. Profesor en la UNAM.*  
Ciudad de México. México

Miguel Ángel Mercado Díaz

*Médico especialista. Departamento de Cirugía.*  
INCMNSZ. Ciudad de México. México

Luis Alonso Morales Garza

*Gastroenterología-Endoscopia. HSJ TecSalud. Doctorado en Ciencias*  
*Clínicas SNI Nivel I. Director Asociado de la Carrera de Medicina.*  
*Escuela de Medicina y Ciencias de la Salud. ITESM. Monterrey,*  
N.L. México

Óscar Morales Gutiérrez

*Médico especialista en Gastroenterología. Hospital Español Alta*  
*Especialidad en Hepatología y Trasplante Hepático.*  
*Hospital General de México "Dr. Eduardo Liceaga". Ciudad de*  
México. México

Carolina Moreno Licea

*Médico pasante en investigación. ITESM adscrito a la Dirección de*  
*Cirugía, Sección de Cirugía Oncológica.*  
INCMNSZ. Ciudad de México. México

Lorena Moreno Ordaz

*Médico especialista. Clínica Derma Integral.*  
Hospital Médica Sur. Ciudad de México. México

Gisela Muñoz López

*Departamento de Infectología.*  
INCMNSZ. Ciudad de México. México

Sofía Murúa Beltrán Gall

*Departamento de Medicina Interna.*  
Hospital Médica Sur. Ciudad de México. México

Sharon Nájera Flores

*Departamento de Gastroenterología.*  
INCMNSZ. Ciudad de México. México

Ana Luisa Ordóñez Vázquez

*Clínica de Gastroenterología.*  
Hospital Médica Sur. Ciudad de México. México

Victoria Ornelas Arroyo

*Departamento de Gastroenterología.*  
INCMNSZ. Ciudad de México. México

Luis F. Oñate Ocaña

*Médico Especialista adscrito al Departamento de Gastroenterología.*  
*Instituto Nacional de Cancerología. Miembro del Sistema Nacional*  
*de Investigadores, SEP.*  
Ciudad de México. México

Martín Padilla Machaca

*Departamento de Medicina. Universidad Nacional Mayor de San*  
*Marcos. Departamento de Trasplantes. Hospital Nacional*  
*Guillermo Almenara.*  
Seguro Social de Salud ESSALUD. Lima. Perú

Juan Pablo Pantoja Millán

*Departamento de Cirugía.*  
INCMNSZ. Ciudad de México. México

Gonzalo Alejandro Peña Arellano

*Servicio de Gastroenterología y Endoscopia Gastrointestinal.*  
Centro Médico ISSEMyM. Metepec. Edo. Mex. México

Ariana Pereira García

*Departamento de Medicina Interna.*  
Hospital Médica Sur. Ciudad de México. México

Ome Z. Pérez Gutiérrez

*Departamento de Gastroenterología.*  
Centro Médico Dalinde. Ciudad de México. México

Aarón Horeb Pérez Segovia

*Médico adscrito al Departamento de Radiología e Imagen Molecular.*  
INCMNSZ. Ciudad de México. México



**José David Prieto-Nava**

*Departamento de Medicina Interna.  
Hospital Médica Sur. Ciudad de México. México*

**Javier Ramos Aranda**

*Médico especialista adscrito al Departamento de Cirugía.  
INCMNSZ. Ciudad de México. México*

**Dominic Reeds**

*Center for Human Nutrition.  
Washington University School of Medicine. St. Louis. MO. USA*

**Juan Gerardo Reyes García**

*Profesor. Sección de Estudios de Posgrado e Investigación. Escuela Superior de Medicina.  
Instituto Politécnico Nacional. Ciudad de México. México*

**Javier Reyes Mar**

*Departamento de Infectología.  
Hospital General Dr. Manuel Gea González. Ciudad de México.  
México*

**Mónica M. Rivera Franco**

*Servicio de Oncología Médica.  
INCMNSZ. Ciudad de México. México*

**Fernanda Estefanía Rivera Sánchez**

*Médico pasante en investigación. ITESM. Adscrita a la Dirección de Cirugía, Sección de Cirugía Oncológica.  
INCMNSZ. Ciudad de México. México*

**José Luis Rodríguez Díaz**

*Cirugía General y Colorrectal. Clínica de Gastroenterología.  
Hospital Médica Sur. Ciudad de México. México*

**Gloria Paulina Rodríguez Gómez**

*Médico adscrito al Departamento de Medicina Interna TecSalud.  
Escuela de Medicina y Ciencias de la Salud. ITESM. Monterrey,  
N.L. México*

**Heriberto Rodríguez Hernández**

*Gastroenterología Clínica. Endoscopia Gastrointestinal. Maestría en Epidemiología Clínica. Facultad de Medicina y Nutrición.  
Universidad Juárez del Estado de Durango. México*

**Sofía Rodríguez Jacobo**

*Departamento de Medicina Interna. Hospital San José TecSalud.  
ITESM.  
Escuela de Medicina y Ciencias de la Salud. Monterrey, N.L.  
México*

**Gustavo Arturo Rodríguez Leal**

*Médico Especialista en Gastroenterología.  
Fundación Clínica Médica Sur. Ciudad de México. México*

**Fernando Rojas Mendoza**

*Gastroenterología y Endoscopia Terapéutica. Profesor titular de posgrado de Alta Especialidad en Endoscopia Gastrointestinal.  
UNAM. Ciudad de México. México*

**Ana Paola Romero Mendivil**

*Departamento de Infectología.  
Hospital General Dr. Manuel Gea González.  
Ciudad de México. México*

**Cecilia Romero Trejo**

*Médico adscrito al Departamento de Radiología e Imagen Molecular.  
Hospital Médica Sur. Ciudad de México. México*

**Alonso Romo Romo**

*Departamento de Endocrinología y Metabolismo.  
INCMNSZ. Ciudad de México. México*

**Alberto Rubio-Tapia**

*Director of Celiac Disease Program. Staff Gastroenterologist.  
Department of Gastroenterology, Hepatology, and Nutrition.  
Digestive Disease and Surgery Institute Cleveland Clinic.  
Cleveland, Ohio. USA*

**José Manuel Ruiz Morales**

*Jefe Médico. 8° Piso Hospitalización de Oncología.  
Hospital Médica Sur. Ciudad de México. México*

**Carlos Itsao Félix Saguchi García**

*Residente de 3er año de la especialidad de Radiología e Imagen.  
Fundación Clínica Médica Sur. Ciudad de México. México*

**Juan Francisco Sánchez Avila**

*Medicina Interna y Gastroenterología.  
Endoscopia y Hepatología. Hospital Médica Sur. SNI Nivel I.  
Profesor de Cátedra de posgrado  
Escuela de Medicina y Ciencias de la Salud. ITESM. Ciudad de México. México*

**María Teresa Sánchez Ávila**

*Medicina Interna y Gastroenterología. HSJ TecSalud. Doctorado en Ciencias Clínicas. Coordinadora de Investigación de Medicina Interna. Profesora de Cátedra de pregrado y posgrado.  
Escuela de Medicina y Ciencias de la Salud. ITESM. Monterrey,  
N.L. México*

**Eduardo Sánchez Cortés**

*Clínica de Enfermedades Digestivas y Obesidad.  
Fundación Clínica Médica Sur. Ciudad de México. México*

Beatriz Alejandra Sánchez Jiménez  
*Departamento de Gastroenterología.  
Centro Médico Nacional La Raza. Ciudad de México. México*

Luis Enrique Soto Ramírez  
*Jefe del laboratorio de Virología Molecular.  
Departamento de Infectología.  
INCMNSZ. Ciudad de México. México*

Félix Ignacio Téllez Ávila  
*Departamento de Endoscopia Gastrointestinal.  
INCMNSZ. Ciudad de México. México*

Rolf Teschke  
*Professor of Medicine. Department of Internal Medicine II.  
Klinikum Hanau.  
Teaching Hospital of the Goethe University of  
Frankfurt/Main. Germany*

Francisco J. Tinahones  
*Jefe del Servicio de Endocrinología y Nutrición. Hospital Virgen de  
la Victoria. Catedrático de la Universidad de Málaga.  
Málaga, España*

Aldo Torre Delgadillo  
*Departamento de Gastroenterología.  
INCMNSZ. Ciudad de México. México*

Juan Torreblanca Nava  
*Departamento de Medicina.  
Universidad Nacional Mayor de San Marcos. Lima, Perú*

Samuel R. Torres Landa Fernández  
*Departamento de Cirugía.  
INCMNSZ. Ciudad de México. México*

Gonzalo M. Torres Villalobos  
*Cirujano adscrito al Departamento de Cirugía. Jefe de Cirugía  
Experimental. INCMNSZ. Miembro de la Academia  
Nacional de Medicina.  
Academia Mexicana de Cirugía y del SNI Nivel I. Ciudad de  
México. México*

Mario Trejo Ávila  
*Servicio de Cirugía de Colon y Recto.  
Hospital General "Dr. Manuel Gea González". Ciudad de México. México*

Néstor Adair Urdiales Morán  
*Servicio de Gastroenterología y Endoscopia Gastrointestinal.  
Centro Médico ISSEMyM. Metepec, Edo. Mex. México*

Misael Uribe  
*Clínica de Enfermedades Digestivas.  
Fundación Clínica Médica Sur. Ciudad de México. México*

Bárbara Valdivia Correa  
*Clínica de Enfermedades Digestivas.  
Fundación Clínica Médica Sur. Ciudad de México. México*

Alejandro Valencia Rodríguez  
*Unidad de Investigación en Hígado.  
Fundación Clínica Médica Sur. Ciudad de México. México*


Omar Vergara Fernández  
*Jefe del Servicio de Cirugía de Colon y Recto.  
INCMNSZ. Ciudad de México. México*

Paulina Vidal Ceballos  
*Medicina Interna. Residente de tercer año de Gastroenterología.  
Clínica de Enfermedades Digestivas.  
Fundación Clínica Médica Sur. Ciudad de México. México*

Víctor Visag-Castillo  
*Cirugía General y Trasplantes. Clínica de Enfermedades Digestivas.  
Fundación Clínica Médica Sur. Ciudad de México. México*

Jesús Kazuo Yamamoto-Furusho  
*Fundador y director de la Clínica de Enfermedad Inflamatoria  
Intestinal (EII). Profesor del Curso de Alta Especialidad en EII en la  
UNAM. Departamento de Gastroenterología.  
INCMNSZ. Ciudad de México. México*





## Contenido

### SECCIÓN 1. GENERALIDADES

1. Sintomatología del aparato digestivo 2  
*Nahum Méndez-Sánchez*
2. Exploración física del aparato digestivo 8  
*Francisco Esquivel Ayanegui*

### SECCIÓN 2. BIOLOGÍA DEL APARATO DIGESTIVO

3. Sistema inmunitario y aparato gastrointestinal 14  
*Jesús Kazuo Yamamoto Furusho*  
*Carlos A. Barrera Ochoa*
4. Hormonas y neurotransmisores gastrointestinales 30  
*Paloma Almeda Valdés*  
*Griselda X. Brito Córdova*  
*Juan Gerardo Reyes García*
5. Neoplasias gastrointestinales: patología molecular 42  
*Eucario León Rodríguez*  
*Mónica M. Rivera Franco*

### SECCIÓN 3. DIAGNÓSTICO DEL PACIENTE ORIENTADO POR SUS SIGNOS Y SÍNTOMAS

6. Náusea y vómito 60  
*Ernesto Gálvez Calvo*  
*Mariana Lourdes López Ávila*  
*Eric López Méndez*
7. Gas intestinal 71  
*Diana Carina Brizuela Alcántara*
8. Estreñimiento 78  
*Jorge Aquino Matus*  
*Melanie Figueroa Palafox*  
*Ariana Pereira García*  
*Eduardo Cerda Contreras*
9. Incontinencia fecal 91  
*Justo Alfredo Fernández Rivero*  
*Nahum Méndez-Sánchez*

10. Diarrea aguda y crónica 97  
*Javier Lizardi Cervera*  
*Ariana Pereira García*  
*Ana Luisa Ordóñez Vázquez*  
*Javier Lizardi Montaña*
11. Dolor abdominal 121  
*Samuel R. Torres Landa Fernández*  
*Rodrigo Areán Sanz*  
*Gonzalo M. Torres Villalobos*
12. Hemorragia gastrointestinal 131  
*Manuel Antonio Gatica Figueroa*

### SECCIÓN 4. NUTRICIÓN EN GASTROENTEROLOGÍA

13. Evaluación nutricional 146  
*Dominic Reeds*
14. Apoyo nutricional enteral y parenteral 156  
*Dominic Reeds*

### SECCIÓN 5. TÓPICOS MULTIORGÁNICOS

15. Complicaciones más frecuentes de los principales procedimientos endoscópicos 182  
*Eduardo Sánchez Cortés*
16. Hernias de la pared abdominal 194  
*Rubén Cortés González*
17. Cuerpos extraños en gastroenterología 203  
*Ylse Gutiérrez Grobe*  
*Eduardo Sánchez Cortés*
18. Lesiones del tracto digestivo secundarias a la ingesta de cáusticos 212  
*Guillermo Cabrera Álvarez*  
*Samantha Cabrera Palma*
19. Fístulas gastrointestinales 217  
*Vicenzo Aiello Crosifoglio*  
*Alberto Mitsuo León Takahashi*
20. Hepatopatías en el trasplante de órganos 226  
*Beatriz Alejandra Sánchez Jiménez*  
*Norberto C. Chávez Tapia*

21. Manifestaciones digestivas de la infección por el virus de inmunodeficiencia humana (VIH) 234  
*Jorge Óscar García Méndez*
22. Manifestaciones dermatológicas en gastroenterología 245  
*Alfonsina Ávila Romay*  
*Lorena Moreno Ordaz*

### SECCIÓN 6. ESÓFAGO

23. Anatomía del esófago 272  
*Nahum Méndez-Sánchez*  
*Ylse Gutiérrez Grobe*
24. Fisiología motora y trastornos motores del esófago 280  
*Alejandra Altamirano Barrera*  
*Eduardo Cerda Contreras*
25. Enfermedad por reflujo gastroesofágico 291  
*Diana Carina Brizuela Alcántara*  
*Víctor Visag Castillo*
26. Esofagitis eosinofílica 310  
*Eduardo Cerda Contreras*
27. La cirugía en la enfermedad por reflujo gastroesofágico 320  
*Gonzalo M. Torres Villalobos*  
*Adrián Carvajal Ramos*  
*Samuel R. Torres Landa Fernández*  
*Edgar Alejandro Medrano*
28. Cáncer de esófago 325  
*Rafael Barreto Zúñiga*

### SECCIÓN 7. ESTÓMAGO

29. Anatomía del estómago: secreciones normales y anormales 336  
*Norberto C. Chávez Tapia*  
*Nahum Méndez-Sánchez*  
*Misael Uribe*
30. Dispepsia funcional 344  
*Fernando Rojas Mendoza*  
*Paulina Vidal Ceballos*
31. Gastritis y gastropatías 353  
*Sofía Murúa Beltrán Gall*  
*José David Prieto Nava*  
*Nahum Méndez-Sánchez*
32. Enfermedad ulceropéptica 366  
*Cristina Gómez Gutiérrez*  
*Brenda Viridiana Balderas Garcés*  
*Francisco Javier Bosques Padilla*

33. Síndrome de Zöllinger-Ellison 380  
*Jesús Kazuo Yamamoto Furusho*
34. Cáncer gástrico 389  
*Lizbeth López Carrillo*  
*Luis F. Oñate Ocaña*
35. Tumores gástricos diferentes al adenocarcinoma 401  
*José Manuel Ruiz Morales*  
*Rita Dorantes Heredia*

### SECCIÓN 8. TRACTO BILIAR

36. Características morfológicas y fisiológicas del tracto biliar 408  
*Jose Jessurun*
37. Litiasis biliar: epidemiología y fisiopatología 420  
*Nahum Méndez-Sánchez*  
*Luis Díaz Orozco*  
*Jacqueline Córdova Gallardo*
38. Tratamiento quirúrgico de la litiasis biliar 432  
*Gabriela del Ángel Millán*  
*Emma Laura Castro Romero*  
*Edgar Omar Martos Armendáriz*  
*Miguel Ángel Mercado Díaz*
39. Cáncer de vesícula y vías biliares 436  
*Martin Padilla Machaca*  
*Juan Torreblanca Nava*

### SECCIÓN 9. HÍGADO

40. Fisiología hepática 446  
*Norberto C. Chávez Tapia*  
*Nahum Méndez-Sánchez*  
*Misael Uribe*
41. Pruebas de funcionamiento hepático 456  
*Nancy Edith Aguilar Olivos*  
*Nahum Méndez-Sánchez*
42. Enfermedad por hígado graso asociado a disfunción metabólica 465  
*Nahum Méndez-Sánchez*  
*Nancy Edith Aguilar Olivos*  
*Jacqueline Córdova Gallardo*
43. Infección por el virus de hepatitis E en México 472  
*Héctor A. Baptista González*  
*Cosme Alvarado Esquivel*  
*Nahum Méndez-Sánchez*
44. Hepatitis virales 482  
*Nahum Méndez-Sánchez*  
*Beatriz Barranco Fragoso*  
*Jacqueline Córdova Gallardo*

45. Cirrosis hepática 493  
*Nahum Méndez-Sánchez*  
*Justo Alfredo Fernández Rivero*  
*Nancy Edith Aguilar Olivos*
46. Enfermedades colestásicas 509  
*Bárbara Valdivia Correa*  
*Nahum Méndez-Sánchez*  
*Misael Uribe*  
*Norberto C. Chávez Tapia*
47. Encefalopatía hepática 514  
*Nahum Méndez-Sánchez*  
*Jacqueline Córdova Gallardo*  
*Carlos Esteban Coronel Castillo*
48. Ascitis 524  
*Fátima Higuera de la Tijera*  
*Jorge Emilio Lira Vera*  
*Oscar Morales Gutiérrez*
49. Daño hepático inducido por fármacos y hierbas 530  
*Rolf Teschke*
50. Trasplante hepático 534  
*Deyanira Kúsulas Delint*  
*José Alberto González Regueiro*  
*Nahum Méndez-Sánchez*
51. Enfermedades hepáticas autoinmunes 543  
*María Saraí González Huevo*  
*Nestor Adair Urdiales Morán*  
*Gonzalo Alejandro Peña Arellano*  
*Juan Francisco Sánchez Avila*
52. Hipertensión portal: fisiopatología y manejo farmacológico 566  
*Luis Carlos Chávez García*  
*Victoria Ornelas Arroyo*  
*Mariana Lourdes López Ávila*  
*Eric López Méndez*
53. Carcinoma hepatocelular 579  
*Nahum Méndez-Sánchez*  
*Alejandro Valencia Rodríguez*
- SECCIÓN 10. INTESTINO DELGADO Y COLON**
54. Mecanismos de absorción de electrolitos y agua 590  
*Gustavo Arturo Rodríguez Leal*
55. Maldigestión y malabsorción 603  
*María Teresa Sánchez Ávila*  
*Luis Alonso Morales Garza*  
*Gloria P. Rodríguez Gómez*
56. Sobrepopulación bacteriana 621  
*María Teresa Sánchez Avila*  
*Luis Alonso Morales Garza*  
*Juan Francisco Sánchez Avila*  
*Gloria P. Rodríguez Gómez*
57. Síndrome de intestino irritable 633  
*Ramón Carmona Sánchez*
58. Enfermedad celiaca 648  
*Alberto Rubio Tapia*
59. Infección por *Clostridioides difficile* y diarrea asociada al uso de antibióticos 653  
*Javier Reyes Mar*  
*Ana Paola Romero Mendívil*  
*Luis Enrique Soto Ramírez*
60. Parasitosis intestinales 659  
*Gisela Muñoz López*  
*Luis Enrique Soto Ramírez*
61. Gastroenteritis eosinofílica 674  
*José David Prieto Nava*  
*Jorge Aquino Matus*  
*Javier Lizardi Montaña*  
*Javier Lizardi Cervera*
62. Alergias alimentarias 683  
*Ome Z. Pérez Gutiérrez*
63. Enteritis por radiación y colitis microscópica 694  
*Javier Lizardi Cervera*  
*Daniel Lizardi Montaña*
64. Enfermedad inflamatoria intestinal 701  
*Sonia Friedman*  
*Jesús K. Yamamoto Furusho*  
*Richard S. Blumberg*
65. Apendicitis aguda 728  
*Gabriela Alejandra Buerba Romero Valdés*  
*Juan Pablo Pantoja Millán*
66. Enfermedad diverticular 735  
*Omar Vergara Fernández*  
*Mario Trejo Ávila*
67. Obstrucción intestinal e íleo 744  
*Gabriela Alejandra Buerba Romero Valdés*  
*Juan Pablo Pantoja Millán*
68. Tumor y síndrome carcinoides 756  
*Sharon Nájera Flores*  
*Aldo Torre Delgadillo*
69. Cáncer colorrectal 761  
*Heriberto Rodríguez Hernández*  
*Sofía Rodríguez Jacobo*

70. Neoplasias del intestino grueso 775  
*Heriberto Medina Franco*  
*Fernanda Estefanía Rivera Sánchez*  
*Carolina Moreno Licea*
71. Otras patologías anorrectales 788  
*Omar Vergara Fernández*  
*Mario Trejo Ávila*
72. Enfermedad hemorroidal 805  
*Sandra Minerva García Osogobio*
73. Lesión isquémica del intestino 810  
*Víctor Visag Castillo*
74. Sepsis abdominal 818  
*José Luis Rodríguez Díaz*  
*Noemi del Toro Cisneros*

### SECCIÓN 11 PÁNCREAS

75. Anatomía, embriología y fisiología del páncreas 830  
*Martín Alejandro Chacón Portillo*  
*Jorge Hernández Calleros*
76. Pancreatitis aguda 836  
*Luis Alonso Morales Garza*  
*María Teresa Sánchez Ávila*  
*Gloria Paulina Rodríguez Gómez*
77. Pancreatitis crónica 850  
*Jorge Hernández Calleros*
78. Tratamiento quirúrgico del cáncer de páncreas 855  
*Carlos Chan Núñez*  
*Javier Ramos Aranda*
79. Tumores endocrinos del páncreas 865  
*Daniel Garay*  
*María Nayví España Gómez*  
*Miguel F. Herrera*

### SECCIÓN 12 IMAGENOLÓGÍA Y ENDOSCOPIA

80. Ultrasonido del tracto digestivo 878  
*Luis Felipe Alva López*  
*Alejandro González García*  
*Carlos Itsao Félix Saguchi García*
81. Resonancia magnética en gastroenterología 886  
*Cecilia Romero Trejo*  
*Pedro Roberto Corona Cedillo*  
*Aarón Horeb Pérez Segovia*

82. Tomografía computarizada en las alteraciones del tracto gastrointestinal 911  
*Pedro Roberto Corona Cedillo*  
*Luis Felipe Alva López*
83. Principales aplicaciones del ultrasonido endoscópico en gastroenterología 928  
*José Daniel Marroquín Reyes*  
*Omar David Borjas Almaguer*  
*Eduardo Sánchez Cortez*  
*Ylse Gutiérrez Grobe*  
*Nancy Edith Aguilar Olivos*
84. Esofagogastroduodenoscopia diagnóstica 938  
*Félix Ignacio Téllez Ávila*  
*Omar David Borjas Almaguer*
85. Colonoscopia 944  
*Miguel A. Tanimoto*

### SECCIÓN 13 TEMAS SELECTOS

86. Sangrado del tracto digestivo medio 960  
*Félix Ignacio Téllez Ávila*  
*Sandra Minerva García Osogobio*  
*Omar David Borjas Almaguer*
87. Rectosigmoidoscopia rígida y flexible. Método, indicaciones y resultados 967  
*Sandra Minerva García Osogobio*  
*Félix Ignacio Téllez Ávila*  
*Omar David Borjas Almaguer*
88. Tratamiento de la obesidad 971  
*Javier Escalada San Martín*
89. Fisiopatología de la obesidad 978  
*Francisco J. Tinahones*
90. Farmacoterapia de la obesidad en México 985  
*Juan Gerardo Reyes García*
91. Implicaciones gastrointestinales por COVID-19 989  
*Jorge Aquino Matus*  
*Paulina Vidal Cevallos*  
*Melanie Figueroa Palafox*  
*Misael Uribe*  
*Norberto C. Chávez Tapia*  
*Nahum Méndez-Sánchez*

**Índice alfabético 997**

## Apendicitis aguda

Gabriela Alejandra Buerba Romero Valdés,  
Juan Pablo Pantoja Millán

### CONTENIDO

Introducción • Antecedentes históricos • Epidemiología • Fisiopatología • Cuadro clínico  
• Diagnóstico diferencial • Métodos diagnósticos • Tratamiento • Tratamiento no quirúrgico de la AA

### Introducción

La apendicitis aguda (AA) es la inflamación del apéndice vermiforme que causa una infección transmural, isquemia y necrosis. Constituye la causa principal de dolor abdominal agudo que requiere tratamiento quirúrgico. Aproximadamente 7% de la población en países occidentales presenta esta afección en algún momento de su vida.<sup>1,2</sup> Los tres signos y síntomas que predicen con mayor certeza un cuadro de apendicitis son el dolor en el cuadrante inferior derecho, la rigidez abdominal y la migración del dolor de la región periumbilical hacia la fosa iliaca derecha. El tratamiento es quirúrgico, ya sea por abordaje abierto o por laparoscopia; esta última sirve como arma diagnóstica y terapéutica, produce menor dolor posoperatorio y una recuperación más temprana, en cambio en pacientes con apendicitis perforada (AP) las complicaciones infecciosas ocurren hasta en 30% de los casos, siendo la mortalidad en apendicitis aguda no complicada (AANC), por lo que es menor a 0.1%.

### Antecedentes históricos<sup>3</sup>

La primera descripción del apéndice fue elaborada por Andreas Vesalius, en 1534. Jean Fernel, en 1554, fue el primero en describir la perforación y la necrosis de dicho órgano; sin embargo, no fue sino hasta 1886 cuando el término de apendicitis fue acuñado por Reginald Fritz, quien describió por primera vez los signos y síntomas en el cuadro agudo, así como en la perforación secundaria.

La primera serie de casos tratados en forma quirúrgica de manera temprana fue presentada por McBurney en 1889, en la cual se describía una disminución de la mortalidad aproximadamente de 35% en los pacientes. El avance tanto en técnicas quirúrgicas como anestésicas ha favorecido que en la actualidad la morbimortalidad

sea mínima, su vez, el diagnóstico temprano y la intervención quirúrgica, sea mediante laparotomía o laparoscopia, son esenciales para la resolución satisfactoria de esta entidad.

### Epidemiología

La AA es la urgencia quirúrgica más común en el mundo se puede presentar a cualquier edad, no obstante, existe un incremento en la incidencia entre la segunda y tercera década de la vida, asimismo, se presenta con más frecuencia en varones con una relación 1.5:1.<sup>2,3</sup>

En los pacientes de edad avanzada la incidencia es menor; no obstante, la morbilidad y mortalidad son significativamente mayores por la falta de diagnóstico oportuno. En pacientes mayores de 80 años la tasa de perforaciones llega a ser hasta de 49% y la mortalidad se ha descrito hasta de 20%. De igual modo, es la patología quirúrgica no obstétrica más frecuente en el embarazo con riesgo de pérdida fetal de hasta 30%. La mortalidad secundaria a este cuadro varía de 0.07 a 0.7%, alcanzando el 2.4% en cuadros complicados. Cifras provenientes de Estados Unidos indican que se realizan alrededor de 200 mil apendicectomías por año, lo cual se estima en un millón de días de estancia hospitalaria y un gasto de 1.5 billones de dólares en el diagnóstico y tratamiento de esta entidad. En México no contamos con cifras oficiales sobre el tema.<sup>4,6</sup>

### Fisiopatología

El apéndice es un divertículo que se origina en la porción inferior del ciego, tiene una longitud que oscila entre 0.5 y 23 cm, con una base fija a la superficie posteromedial del ciego, alrededor de 2.5 cm por debajo de la unión ileoceólica, el resto del órgano se encuentra libre, lo cual correlaciona con la gran variabilidad en su localización. En los